

# 심초음파에서 국소 좌심실벽 운동 추적을 위한 Color Kinesis 구현에 관한 연구

신동규, 김동윤, 최경훈\*

연세대학교 보건과학대학 의용전자공학과

\*연세대학교 원주의과대학 순환기내과

## Tracking Regional Left Ventricular Wall Motion With Color Kinesis in Echocardiography

D. K. Shin, D. Y. Kim, K. H. Choi

Dept. of Biomedical Eng. Yonsei Univ.

\*Dept. of Cardiology Won-ju College of Medicine Yonsei Univ.

### ABSTRACT

The two dimensional echocardiography is widely used to evaluate regional wall motion abnormality, because of its abilities to depict left ventricular wall motion. A new method, color kinesis is a technology for echocardiographic assessment of left ventricular wall motion. In this paper, we proposed a algorithm for color kinesis which is based on acoustic quantification and automatically detects endocardial motion during systole on a frame-by-frame basis. The echocardiograms were obtained in the short-axis views in normal subjects. Automated edge detection and endocardial contour tracing algorithm was applied to each frames, quantitative analysis based on segmentation was performed, and pre-defined color overlays superimposed on the gray scale images. Segmental analysis of color kinesis provided automated, quantitative diagnosis of regional wall motion abnormality.

### 서 론

심초음파는 심실내벽의 움직임과 수축과정을 실시간(real-time)으로 묘사할 수 있어 국소 좌심실벽 운동장애(regional wall motion abnormality)를 평가하는데 광범위하게 사용되고 있다. 심초음파는 비관혈적(non-invasive) 방법이기 때문에 위험이 적고 간편하게 검사할 수 있으며 민감도(sensitivity)가 높다는 장점을 가지고 있다.

좌심실벽 운동장애는 심근경색증(acute myocardial infarct)과 같은 허혈성 심질환(ischemic heart disease), 심근염(hyocarditis), 심근병증(cardiomyopathy) 등의 원인에 의해서 발생할 수 있으며 이러한 질병이 예상되는 경우 진단을 확정짓는 혈관조영(angiography)과 같은 관혈적(invasive) 방법의 진단과과정으로 심초음파검사를 하여 질병을 진단하고 있다.

심초음파 분석은 보통 의사의 눈에 의해서 이루어 지므로 객관적이지 못하며 결과분석이 연구실간의 오차(interlaboratory error)를 가져올 수 있는 단점이 있다. 또한 분석을 정량화할 수 없기 때문에 병세의 심하고(severe) 가벼운(mild) 정도를 표현할 수 없다. 다른 하나의 심초음파 분석방법은 수작업에 의하여 프레임별로 좌심실내벽을 따라 선을 긋고 그것을 비교하는 방법이다. 이 방법은 작업량이 많아지고 지루한 작업을 거쳐야하기 때문에 실제로 잘 사용되지 않고 있다. 이러한 이유 때문에 컴퓨터를 이용하여 좌심실벽의 에지를 검출하고 그것을 정량화 분석(quantitative analysis)하는 연구가 여러 연구자들에 의해서 수행되어 왔다.<sup>5-8</sup> 그러나 이러한 작업들 역시 심초음파를 비디오 테잎에 녹화하고 그것을 컴퓨터에 입력하여 처리하는 오프라인(off-line)과정을 거치게 된다. 최근에 심초음파도 좌심실벽 운동 추적 및 분석을 실시간, 온라인(on-line)으로 처리하는 color kinesis라고 하는 새로운 기술이 제안되었다.<sup>1,2</sup>

color kinesis는 수축기 동안에 트랜스듀서에 모아진 초음파 데이터(integrated acoustic backscatter data)를 사용하여 실시간으로 심실내벽의 운동을 추적하고 프레임별 분석에 기초하여 칼라로 디스플레이하는 새로운 기술이다. 심초음파 국소 좌심실벽 운동 추적을 칼라로 디스플레이하는 방법은 시각적인 분석과 정량적 분석을 동시에 수행할 수 있는 장점이 있다.

본 논문에서는 이러한 장점을 바탕으로 color kinesis의 온라인 처리부분을 제외한 심초음파 국소 좌심실벽 운동추적 및 분석에 목표를 둔다.

### 방 법

#### 데이터 획득

모든 피검자에 대하여 2.5MHz 트랜스듀서를 사용하여 단축단면(parasternal short-axis view)의 수심초의 심초음파영상을 S-VHS 비디오테잎에 녹화하였다(model Ultramark9, ATL). 화면에 보이는 영상의 질을 최적화한 후에 관심영역(ROI, Region of Interest) 안의 심근내벽부분의 경계검출에 최적의 조

전이 되도록 이득을 조절하였다.

S-VHS 비디오의 출력을 프레임 그래버(frame grabber)(model DT3155, Data Translation)를 통하여 640x480, 8bit(256 gray level) color, 30 frames/sec의 비율로 디지털화(digitizing)하였다.

전처리

각각의 프레임들에 대하여 시간(temporal), 공간적(spatial) 평탄화(smoothing)를 하였다. 먼저 시간축을 따라 평탄화하여 초음파 영상에서 연속되는 프레임들을 획득하는 경우에 특징적으로 나타나는 심근벽의 탈락(dropout)들을 보완하고 좌심실 내부의 스펙클(speckle) 잡음들을 제거하고자 하였다. 한 프레임의 화소(pixel)와 바로 전, 후 프레임들의 시간축 방향의 화소 강도(intensity)의 평균을 구하는 방법을 사용하였다. 공간적 평탄화로는 3x3 창(window)의 강도값들중 가운데 값을 취하는 3x3 메디안 필터(median filter)를 사용하여 잡음을 제거하고 심근벽 부분의 강도들을 평탄화하였다(1).

$$v(m,n) = \text{median}\{y(m-k, n-l), (k, l) \in W\} \quad (1)$$

여기서  $v(m,n)$ 은  $(m,n)$ 의 필터링후의 값,  $W$ 는 선택된 크기의 창이다.

자동화된 외곽선 검출

1) 관심영역의 선택과 중심점 계산

관심영역은 사용자가 마우스를 사용하여 이완기말 프레임의 심근내벽 전부와 심근의 일부를 포함한 부분을 선택하였다. 관심영역을 설정하여 줌으로써 모든 처리과정은 관심영역 내부에서만 이루어지게 되어 처리속도를 증가시키며 정확성도 높아진다. 선택한 관심영역 외곽선부분의 좌표들의 값의 평균을 취하여 관심영역의 중심점을 구하였다.

2) 방사선 조사(radial line search) 및 에지 검출

관심영역의 중심점으로부터 심근벽쪽의 방향으로 지나가면서 화소들의 강도들을 조사하는 방법을  $0^\circ$ 에서  $360^\circ$  까지  $1^\circ$ 의 간격으로 반복하였다. 관심영역 중심점에서 관심영역 외곽선까지의 1차원 데이터를 1차미분연산자인 기울기연산자(gradient operator)를 이용하여 강도들의 기울기와 기준선(base line) 및 최대값(peak)을 구하여 기준선으로부터 최대값의 35%가 되는 강도를 문턱치(threshold)로 선택한다. 강도들의 기울기 차가 적어서 기준선과 최고치의 차가 특정값보다 적은 경우에는 최고치의 90%가 되는 강도를 문턱치로 선택한다. 문턱치를 기준으로하여 그보다 낮은 영역은 좌심실내부로, 높은 부분은 심근벽으로 가정하였다(그림 1).

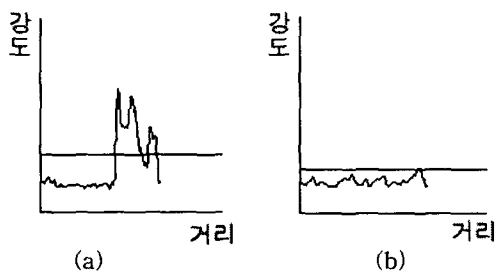


그림 1. 문턱치 선택. (a)35% (b)90%

3) 최단거리방법(Nearest-Neighbor Method) 및 보간(Interpolation)

선택된 문턱치 강도를 통과하는 좌표들을 각-거리 좌표계(Angle-Distance Coordinate)로 변환하고(그림 2a)  $0^\circ$ 에서  $360^\circ$ 의 방향으로 특정거리 문턱치를 갖는 최단거리 방법을 사용하여 좌표들을 연결하였다(그림 2b). 연결된 선들의 모양을 크게 세 가지로 분류하고 각 경우에 대하여 선형보간(linear interpolation)을 이용하여(그림 3)과 같이 연결하는 알고리즘을 구현하였고, 적용한 결과가(그림 2c)에 보여진다.

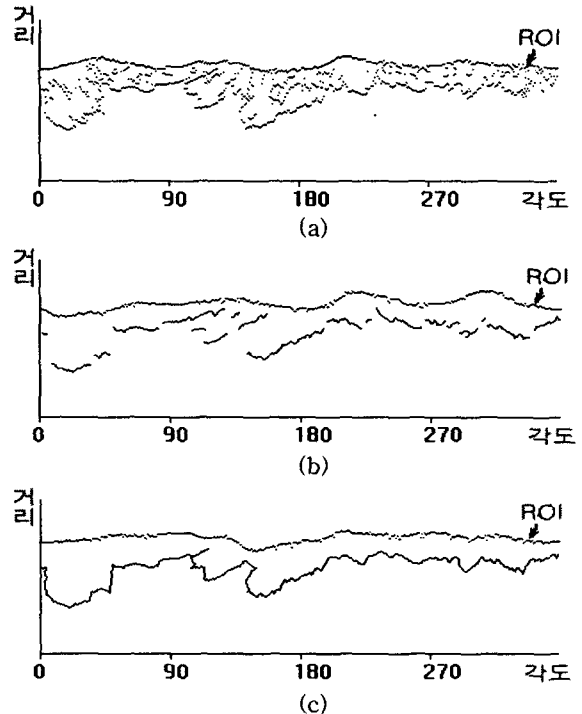


그림 2. (a)문턱치 강도를 통과하는 좌표들. (b)최단거리방법과 (c)선형보간을 사용하여 좌심실내벽 연결.

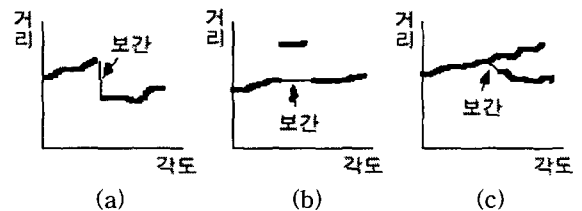


그림 3. 선형보간의 세가지 경우

분할(segmental) 데이터 분석

이 분석법은 the American Society of Echocardiography에서 제안한 분할에 기초하였다.<sup>10</sup>

1) 혈액(blood) 영역의 중심점 계산

수축기말 프레임에서 검출된 좌심실내벽 윤곽선 내부영역인 혈액영역의 모든 좌표의 평균을 취하여 그 영역의 중심점을 계산하였다(2).

$$\text{중심점} = \frac{\int \int_s x_{1,2} dx_1 dx_2}{\int \int_s dx_1 dx_2} \quad (2)$$

여기서  $s$ 는 수축기말 좌심실내 면적이다.

2) 영역 분할

좌심실내부를 중심점을 기준으로  $60^\circ$  간격의 6개의 부채꼴모양의 영역(segment)들로 분할하였다. 각 영역들에 1-6번까지의 번호를 지정하여 분석을 용이하게 하였다(그림 4).

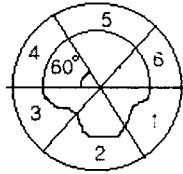


그림 4. 좌심실내부의 분할

3) 영역별 좌심실내벽 운동 추적

① 운동면적비에 따른 추적

각 영역들의 프레임별 면적 변화량과 이완기말 프레임 면적의 비율 계산을 반복하여 영역들의 프레임별 운동면적을 백분율(%)로 계산하였다(3).

$$\text{운동면적비}(\%) = \frac{\Delta A_f}{A_{ed}} \quad (3)$$

여기서  $\Delta A_f$ 는 각 영역의 프레임별 면적 변화량,  $A_{ed}$ 는 이완기말 좌심실내부 영역의 면적이다.

② 운동 속도에 따른 추적

각 영역들의 이완기말 프레임의 좌심실내벽 외곽선으로부터 수축기말 프레임 외곽선까지 움직인 평균거리를 시간으로 나누어서 영역들의 평균속도를 계산하였다(4).

$$\text{평균운동속도}(cm/s) = \frac{\sum_{d_s}^d D_n}{N_f \times 0.033 \times R \times \Delta d} \quad (4)$$

여기서  $d_s$ 는 각 영역의 시작각도,  $d_e$ 는 각 영역의 끝각도,  $D_n$ 은 각 각도에서의 수축기말에서 이완기말까지 심근내벽의 화소거리,  $N_f$ 는 이완기말에서 수축기말까지의 프레임수, 0.033은 한 프레임과 다음프레임과의 시간차인 0.033초,  $R$ 은 화소거리와 실제거리와의 비(화소거리/실제거리),  $\Delta d = d_e - d_s$ 이다.

4) 칼라화

① 프레임별 칼라화

각 프레임에서 검출된 좌심실내벽 윤곽선의 내부영역과 다음 프레임 영역의 차이영역을 미리 정의된 프레임별 특정 칼라로 칼라화하였다.

② 영역 운동면적비 및 속도별 칼라화

영역별 운동면적비 및 속도에 따라서 미리 정의된 운동면적비 및 속도별 특정 칼라로 각 영역들을 칼라화하였다.

5) 동적 디스플레이

칼라화한 수축기의 영상들과 이완기의 영상들을 연속적인 화면으로 보여줌으로써 시각적으로 바로 심근내벽의 움직임을 분석할 수 있도록 하였다.

과와 칼라화를 사용하지 않았을 때와의 비교가 (그림 5)에 나타나있다. (그림 5f)에서 보는 것과 같이 칼라화를 사용하지 않았을 경우에는 전문가가 아닌 경우 그 움직임을 추적하기가 쉽지 않지만 칼라를 사용하여 프레임별 운동과정을 보여줌으로써 좌심실내벽 운동추적을 용이하게 하여준다.

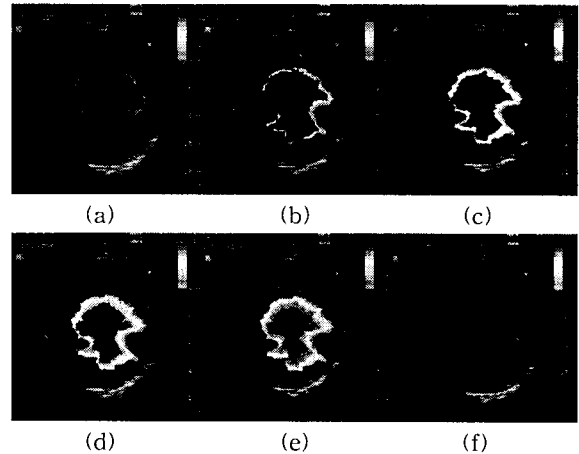


그림 5. (a)-(e)프레임별 칼라화와 (f)칼라화하지 않았을 경우

정상인 피검자의 프레임별 칼라화(그림 6)와 영역별 칼라화(그림 7)에 대한 결과가 나타나있다.

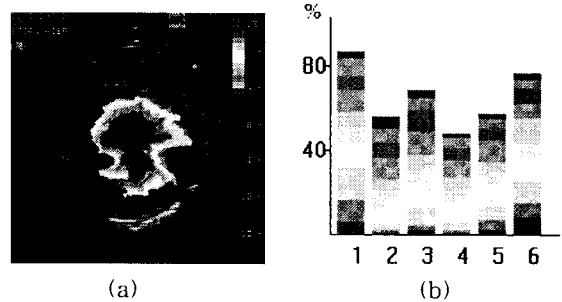


그림 6. (a)프레임별 칼라화와 (b)운동면적비에 의한 분석

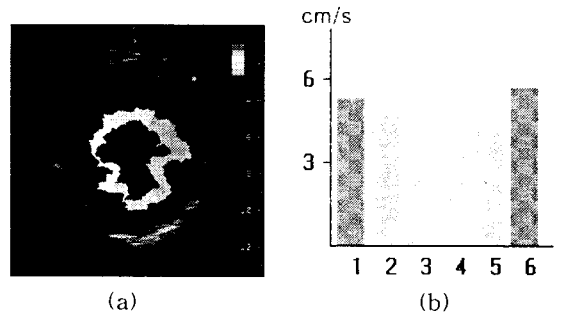


그림 7. (a)영역별 칼라화와 (b)평균운동속도에 의한 분석

본 논문에서는 정상인의 심초음파만을 시험적으로 분석하였고 앞으로 국소 좌심실벽 운동장애가 있는 환자들의 심초음파에 적용할 것이다. 또한 그 정확성과 오차율을 평가하기 위한 전문가들과의 협력이 필요한 과제이다.

결과 및 고찰

정상인 피검자에 대한 프레임별 칼라화 영상의 결

결 론

본 논문에서는 color kinesis를 사용하여 심초음파

도에서의 좌심실내벽을 추적하고 정량화하는 알고리즘을 제안하였다. 제안한 알고리즘을 심초음파영상에 적용한 결과 color kinesis를 적용하지 않은 영상보다 용이하게 좌심실내벽 운동을 추적할 수 있었고 그 움직임을 시각적으로 바로 분석할 수 있었으며 정량화할 수 있었다. 이 기술은 아직 숙련되지 않은 레지던트나 소노그래피들이 눈으로 관찰하기 어려운 심근벽의 이상유무의 분석을 도와줌으로써 그들의 심초음파도 분석능력을 증진시키는 훈련과정에 사용될 수 있을 것으로 기대된다.

본 논문에서 사용한 심초음파도는 단축단면(SAX)에 국한되었는데 횡축단면(A4C, apical four-chamber view) 영상에도 적용하면 단축단면에서 발견할 수 없는 국소 심근벽 운동장애를 진단하는데 도움을 줄 것이다. 또 최근에는 비디오태입을 거치지 않고 온라인(on-line)으로 color kinesis를 구현한 초음파기기도 개발되어있는데 이와 같은 기기의 개발을 위해서는 초음파기기내에서 RF 신호를 직접 수치화하여 분석할 수 있는 하드웨어적인 기술이 요구된다.

9. 원철호, 구성모, 김명남, 조진호, "주변 평균 밝기차를 이용한 초음파 영상의 에지 검출", 춘계학술대회논문집 제16권, pp. 23-26, 1994

10. Schiller NB, Shah PM, Crawford M, DeMaria A, Devereux R, Feigenbaum H, Gutgesell H, Reichek N, Sahn D, Schnittger I, Silverman NH, Tajik AJ, "Recommendations for quantitation of the left ventricle by two-dimensional echocardiography", J Am Soc Echocardiogr, vol.2, pp. 358-367, 1989

#### 참 고 문 헌

1. R.M. Lang, P.Vignon, V.Mor-Avi, "Echocardiographic quantification of regional left ventricular wall motion with color kinesis", Circulation, vol.93, pp. 1877-1885, 1996
2. J.C. Russ, "The image processing handbook", IEEE press, 1995
3. S.L. Schwartz, Q.Cao, N.G. Pandian, "Automatic backscatter analysis of regional left ventricular systolic function using color kinesis", Am. J. Cardiol., vol.77, pp. 1345-1350, 1996
4. S.M. Collins, D.J. Skorton, E.A. Geiser, D.A. Conetta, N.G. Pandian, R.E. Kerber, "Computer-assisted edge detection in two-dimensional echocardiography: comparison with anatomic data", Am. J. Cardiol., vol.53, pp. 1380-1387, 1984
5. A.J. Buda, E.J. Delp, C.R. Meyer, J.M. Jenkins, F.L. Bookstein, B.Pitt, "Automatic Computer processing of digital 2-dimensional echocardiograms", Am. J. Cardiol., vol.52, pp. 384-389, 1983
6. R.V. Haendchen, H.L. Wyatt, G.Maurer, W.Zwehl, S.Meerbaum, E.Corday, "Quantitation of regional cardiac function by two-dimensional echocardiography I. Patterns of contraction in the normal left ventricle", Circulation, vol.67, pp. 1234-1245, 1983
7. C.H. Chu, E.J. Delp, A.J. Buda, "Detecting left ventricular endocardial and epicardial boundaries by digital two-dimensional echocardiography", IEEE trans. med. imag., vol.7, pp. 91-90, 1988
8. C.Y. Han, K.N. Lin, W.G. Wee, R.M. Mintz, D.T. Porembka, "Knowledge-based image analysis for automated boundary extraction of transesophageal echocardiographic left-ventricular images", IEEE trans. med. imag., vol.10, pp. 602-610, 1991