

경동맥 분지관내 정상유동에 대한 컴퓨터 시뮬레이션과 MRA 관찰

서 상호, 조 민태, 유 상신*, 정 태섭**

승실대 기계공학과, *한국항공대 기계설계학과, **연세대 의대 진단방사선과

Computer Simulation and MRA Observation for Steady Flow in the Carotid Arterial Bifurcation

S. H. Suh, M. T. Cho, S. S. Yoo*, T. S. Chung**

Dept. of Mech. Eng. Soongsil Univ.,

*Dept. of Mech. Eng. & Design, Hankuk Aviation Univ.,

**Dept. of Diagnostic Radiology, College of Medicine, Yonsei Univ.

ABSTRACT

Computer simulation and magnetic resonance angiograms(MRAs) are used to understand for flow patterns in the carotid arterial bifurcation. Steady momentum equation is solved by the finite volume method. A phantom of the carotid artery made of bioacrylic material is used for MRA observation. Flow patterns are observed by using MRA for flow in the phantom of an automatic closed-type circulatory system filled with sugar 4w% solution. For numerical analysis the idealized geometric shape of the carotid artery is constructed to portray the phantom. Results of numerical analysis are compared with those of MRA. The flow patterns of the phantom on MRA are almost identical to those of the computer simulation.

서론

인체내에서 혈액은 산소와 영양물의 공급, 체온 조절 등과 같이 매우 중요한 기능을 맡고 있다. 인체내 혈관은 많은 곡관과 분기관으로 구성되어 있는데 혈관벽에 혈류역학적 원인으로 인하여 동맥경화증의 원인이 되는 협착(stenosis)현상이 발생되며, 협착현상은 시간이 증가할수록 순환혈액량을 감소시키고, 혈압을 증가시켜 심장에 큰 부담을 주게 한다. 이러한 동맥경화증은 인체내 동맥혈관계통의 관동맥 분지관(coronary artery bifurcation)나 경동맥 분지관(carotid artery bifurcation) 또는 장골동맥 분지관(iliac artery bifurcation) 등과 같이 유동방향이 급격하게 변하는 분지부 부근에서 많이 발생한다⁽¹⁻³⁾. 동맥경화증의 발생에 관한 연구와 동맥경화가 이미 발생된 혈관계의 치료를 위한 혈액유동에 관한 연구는 크게 동맥혈관벽

(arterial wall), 혈류역학(hemodynamics), 그리고 내피세포에 관한 연구로 구분되어 진행되고 있다⁽⁴⁾. 동맥경화와 같은 혈관질환의 발생과 진행의 기전을 규명하고, 진단방사선적 측면에서 혈관촬영기술을 향상시켜 중재적시술과 혈관이식술에 활용하기 위해서는 동맥혈관계 혈액유동특성을 먼저 파악하여야 한다.

혈액유동특성에 관한 인체내 in vivo 실험은 상당한 제약을 받고 있을 뿐만 아니라 많은 비용이 요구되므로 컴퓨터 시뮬레이션으로 해석한 후 in vitro 실험을 통해 검증하는 추세에 있다^(1,4,5). 최근에 자기공명영상술(MRI)의 발전과 더불어 자기공명혈관촬영술이 임상에 활용되어 동맥경화증의 발생부위를 진단하고 있다. 그러나, 동맥 분지부 주위에서 혈류의 역류현상으로 인한 영상신호의 소실(dropout)로 인하여 혈류현상을 파악하기가 쉽지 않다^(6,7). 동맥분지부에서의 혈류특성을 잘 파악해야만 자기공명혈관촬영술을 이용한 검사시 표현성(representation)을 좋게 할 수 있을 뿐만 아니라 동맥경화성 플라크(atherosclerotic plaque)의 발생 및 동맥경화증의 국소적 발생 요인을 이해할 수 있게 된다^(8,9).

본 연구에서는 경동맥분지형 모형을 제작하여 자기공명혈관촬영술을 이용하여 경동맥분지부내 정상 유동의 영상을 관찰하고, 컴퓨터 시뮬레이션으로 유동장을 해석하여 경동맥분지부의 유동특성을 파악하며, 자기공명혈관촬영영상에서 나타나는 신호소실을 혈류역학적 관점으로 고찰하고자 한다. 본 연구의 결과는 동맥혈관계 질환의 발생기전에 대한 기초연구자료로도 활용될 수 있고, 경동맥질환을 앓고 있는 환자들을 진료할 때 사용되는 MRA나 색혈류영상에서 나타나는 신호소실을 컴퓨터 시뮬레이션의 결과와 비교함으로써 방사선화적인 측면의 자기공명혈관촬영영상의 질을 향상시키는 데에도 크게 기여할 것이다.

컴퓨터 시뮬레이션

동맥혈관계에서 정상혈류의 유동특성을 수치적으로 해석하기 위한 지배방정식을 텐서형으로 나타내면 다음과 같다.

$$\frac{\partial u_j}{\partial x_j} = 0 \quad (1)$$

$$\rho u_i \frac{\partial u_i}{\partial x_j} = -\frac{\partial p}{\partial x_i} + \mu \frac{\partial}{\partial x_j} \left(\frac{\partial u_i}{\partial x_j} + \frac{\partial u_j}{\partial x_i} \right) \quad (2)$$

윗식에서 ρ , u_i , p , μ 는 각각 밀도, 속도벡터, 압력, 그리고 점성계수이다. 식 (1)과 (2)를 이용하여 경동맥분지부내 혈류의 유동특성을 수치계산하여 구할 수 있다. 경동맥분지혈관모형에 대한 3차원모델은 Fig. 1과 같다.

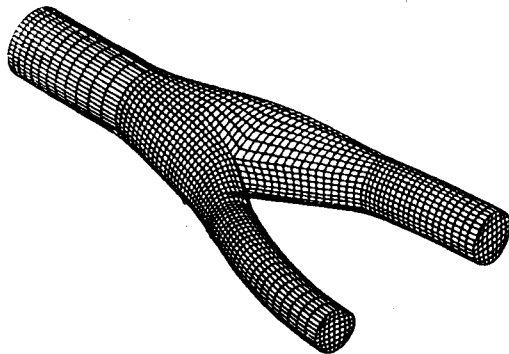


Fig. 1 Three-dimensional mesh of the carotid arterial bifurcation model

수치계산에 적용된 점성계수는 4 w%설탕수용액으로 부터 측정된 점성계수값인 1 cP를 사용하였다. 경동맥분지부내 유동의 지배방정식을 풀기 위하여 유한체적법을 이용하여 비엇물림격자계(non-staggered grid system)에 대한 이산화방정식을 구하였다. 운동량방정식의 대류항처리는 Hybrid scheme을 사용하였고, 운동량방정식의 압력항처리는 압력수정방법을 이용하는 SIMPLE-C의 알고리즘을 적용하였다.

In vitro 실험

In vitro 실험에 사용된 경동맥분지관의 모형은 Fig. 2와 같다. 경동맥분지관의 모형은 bioacryl로 성형가공하였다. 그림에서 ICA와 ECA는 각각 내경동맥(Internal Carotid Artery)과 외경동맥(External Carotid Artery)을 의미한다. 경동맥입구의 직경은 16 mm, 내경동맥 부위의 직경은 12 mm, 외경동맥 부위의 직경은 8 mm로써 직경비율이 4:3:2가 되도록 하여 실제 인체의 경동맥분지혈관의 형상과 같도록 하였다. 완성된 모형은 CT 촬영과 X-선 촬영을 통하여 작동유체가 통과하게 될 모형

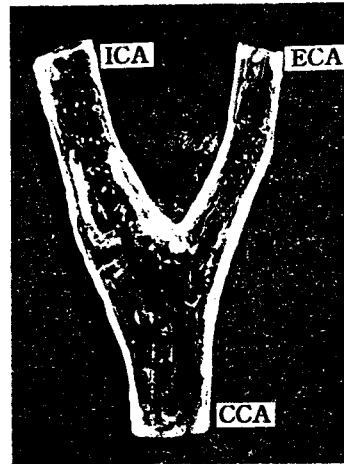

Fig. 2 Photo of the carotid artery bifurcation phantom made of transparent bioacrylic materials.

내부의 매끈한 정도와 전체적인 모양이 올바르게 제작되었는지 확인한 후 실험에 사용하였다.

본 실험에서 선택한 작동유체는 순수한 물을 사용할 경우 자기공명혈관촬영영상에서 역류의 발생으로 인한 신호소실을 잘 관찰할 수 없으므로 4 w%설탕수용액을 사용하였다. 4 w% 설탕수용액의 유변학적 성질은 Brookfield Engineering Laboratory사의 Cone/Plate Viscometer로 측정하였다. 이때 사용된 Cone은 CP 40과 CP 41이다. 측정결과 4 w%설탕수용액의 점성계수는 물의 점성계수와 동일한 값을 확인하였다.

중력을 이용한 자연순환방식의 유동순환 실험장치에서 자기공명혈관촬영술을 이용하여 경동맥모형내에 혈류가 유동하게 하였다. 자기공명영상장치(Magnetom 42SP, Siemens)를 이용하여 횡단면(axial)과 관상면(coronal)방향으로 유동을 촬영하였다. 촬영후 영상을 각각 MIP(Maximum Intensity Projection)기법으로 처리한 자기공명혈관촬영영상과 기본 절편영상(source slice image)과 비교하여 신호강도분포를 확인하였다.

결과 및 검토

경동맥내의 유동양상(flow patterns)을 살펴보기 위하여 정상상태의 경우에 대한 속도벡터를 수치계산하여 Fig. 3과 Fig. 4에 도시하였다. Fig. 3은 Fig. 2와 같은 경동맥모형을 바닥에 놓고 바닥에 수직인 윗쪽에서 바라본 3차원 속도벡터를 나타내고, Fig. 4는 Fig. 2의 모형을 바닥으로부터 15° 경사각에서 바라본 것이다. Fig. 3으로부터 상류주관의 벽, 분지부 주변의 벽, 그리고 분지부 하류에 재순환영역이 발생함을 관찰할 수 있을 뿐만 아니라 재순환영역의 크기도 판별할 수 있으며, Fig. 4로부터 2차유동(secondary flow)현상이 존재함을 관찰할 수 있다.

경동맥입구(common carotid artery, CCA)에서 뉴턴유체인 4 w% 설탕수용액은 완전히 발달되어 분기부로 유입되게 된다. 이때 유동속도는 입구의




Fig. 3 Velocity vectors normal to the axial direction along the carotid arterial phantom


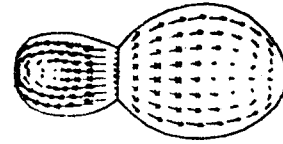



Fig. 4 Velocity vectors with oblique angle of 15° to the axial direction along the carotid arterial phantom


평균속도가 15 cm/s이고, 완전히 발달되었기 때문에 중심부에서의 최대속도는 30 cm/s이다. 분기부 쪽으로 유동이 진행함에 따라 단면적이 확대되므로 분기부위에서의 속도는 CCA의 경우보다 감소하고 있다. 또한, 분기부에 유동이 도달하기 전에 벽근처에서 역류가 발생함을 확인할 수 있다. 분기부에 도달한 유동은 내경동맥과 외경동맥이 기시되는 분기점의 위치가 CCA의 축대칭선보다 아래쪽에 위치하고 있으므로 내경동맥쪽으로 치우치게 된다. 내경동맥에서는 외경동맥에 비하여 유동방향이 급격히 변하지 않는다. 역류로 인한 재순환영역의 크기는 내경동맥쪽이 외경동맥쪽보다 더 큼을 알 수 있다. 그러나, 이러한 재순환영역은 내·외경동맥을 따라 유동이 하류로 진행함에 따라 소멸되면서 점차로 완전히 발달되고 있음을 알 수 있다. Fig. 4의



(a) velocity vectors



(b) velocity shadow contour



(c) MR angiogram

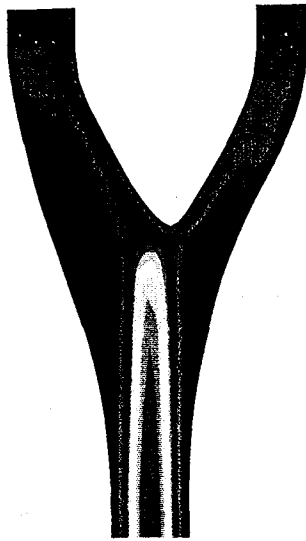
Fig. 5 Velocity vectors, velocity shadow contour and MR angiogram at a cross section of bifurcated region

속도벡터선도에서는 분기부 근처에서 원주방향의 속도성분까지 나타나는 아주 특이한 형태를 가지고 있는데 이런 현상은 경동맥분지부의 단면형상과 면적의 변화로 발생하는 이차유동(secondary flow)의 영향으로 판단되며, 3차원유동해석에서만 볼 수 있는 결과로 사료된다.

Fig. 5는 경동맥모형의 분기부 단면에서 컴퓨터 시뮬레이션의 결과로 구한 속도벡터와 속도음영윤곽 및 MRA 촬영영상을 나타내고 있다. Fig. 5 (a)의 벡터선도에서 보면 유동방향이 내경동맥과 외경동맥이 외벽쪽으로 향하는 성분이 있음을 알 수 있다. 이러한 현상은 2차유동이 존재함을 의미한다. 또한, 외벽에서는 속도가 감소하면서 Fig. 3에서 보듯이 역류가 일어남을 알 수 있다. 속도음영윤곽에서 보면 외벽쪽에서 속도가 낮은 구역이 나타나고 있으며, Fig. 5 (c)의 MRA 영상에서는 이 부위에서 신호가 소실되어 어두운 부위가 나타난다. 따라서 역류가 발생하는 곳에서 MRA의 신호소실이 나타나며, 2차유동을 동반함을 알 수 있다.

역류영역이 있는 경동맥내의 유동양상을 좀 더 상세하게 관찰하기 위하여 관상면에 대한 속도음영윤곽을 Fig. 6 (a)에 나타내었다. 이 그림에서 보면 내·외경동맥기시부에 넓게 역류영역이 나타난다. 동일한 단면에 대하여 자기공명혈관촬영영상을 관찰해 보면 Fig. 6 (b)에서 보는 바와 같이 역류와 와류로 인한 신호소실이 내경동맥과 외경동맥 기시부의 외벽쪽에 나타남을 확인할 수 있다. 컴퓨터시뮬레이션과 자기공명혈관촬영영상은 혈류역학적 양상을 파악하는데 중요한 자료로 활용할 수 있다.

신호소실이 나타나는 부위에서는 혈관내 유동의 역류와 와류현상을 파악할 수 있으므로, 이를 임상



(a) velocity shadow contour



(b) MR angiogram

Fig. 6 Velocity shadow contour and MR angiogram along the carotid arterial phantom

에 활용하면 동맥경화증의 진단과 병인규명에 대한 생체유체역학적 측면의 접근이 가능할 것으로 판단된다.

결론

1. 경동맥분지부는 입구로부터 점차 확대되는 상류 주관이 분지되는 형태로 되어 있으므로 주관의 확대되는 벽면과 분지된 내경동맥과 외경동맥의 외벽 쪽에 재순환영역이 형성됨을 컴퓨터 시뮬레이션과 in vitro 실험을 이용한 관찰로 확인할 수 있다.
2. MR장치에서 신호소실이 발생하는 부위는 혈관 벽에 협착이 발생되었거나 유체역학적 특이구역으로 판단할 수 있는데 투명한 경동맥모형의 실험결과로부터 신호소실부위는 유체역학적으로 특이한

현상을 나타내는 재순환영역을 확인할 수 있다.
 3. 재순환영역에서는 관 중앙부의 유동과 반대방향의 속도벡터가 존재하며 2차유동 역시 존재한다. 주 유동방향과 반대방향의 속도벡터와 2차유동은 MR장치의 신호소실을 초래할 수 있다.

후기

본 연구는 한국과학재단이 지원하는 첨단유체공학연구센터(AFERC)의 연구비 지원에 의해 이루어진 것으로 이에 관계자 여러분께 감사드립니다.

참고문헌

- (1) 유상신, 서상호, 권혁문, "혈관내 혈액의 박동 유동에 관한 수치해석적 모사", Workshop on Biomedical Fluid Dynamics, AFERC, POSTECH, 69~86, 1995.
- (2) Nazemi, M., Kleinstreuer, C., and Archie, J. P., "Pulsatile Two-Dimensional Flow and Plaque Formation in a Carotid Artery Bifurcation", J. Biomechanics, 23(10), 1031~1037, 1990.
- (3) Cho, Y. I. and Kensey, K. R., "Effects of the Non-Newtonian Viscosity of Blood on Hemodynamics of Diseased Arterial Flows", Advances in Bioengineering, 15, 147~158, 1989.
- (4) Nerem, R. M., "Vascular Fluid Mechanics, the Arterial Wall, and Atherosclerosis", Trans., ASME, 114, 274~282, 1991.
- (5) Perktold, K., Resch, M., and Peter, R. O., "Three-Dimensional Numerical Analysis of Pulsatile Flow and Wall Shear Stress in the Carotid Artery Bifurcation", J. Biomechanics, 24(6), 409~420, 1991.
- (6) Edelman, R. R., Mattle, H. P., and Waller, B., Extracranial Carotid Arteries: Evaluation with "Black Blood" MR Angiography, Radiology, 177, 45~40, 1990.
- (7) Masaryk, T. J., Ross, J. S., Modic, M. T., Lenz, G. W., and Haacke, E. M., "Carotid Bifurcation : MR Imaging", Radiology, 166, 461~466, 1988.
- (8) Middleton, W. D., Foley, W. D., and Lawson, T. L., "Flow Reversal in the Normal Carotid Bifurcation: Color Doppler Flow Imaging Analysis", Radiology, 167, 207~210, 1988.
- (9) Masaryk, A. M., Ross, J. S., DiCello, M. C., Modic, M. T., Paranandi, L., and Masaryk, T. J., "3DFT MR Angiography of the Carotid Bifurcation: Potential and Limitations as a Screening Examination", Radiology, 179, 797~804, 1991.