

효과적인 위 X선 Routine검사

동아엑스선기계 방사선기술연구소
이 선 속

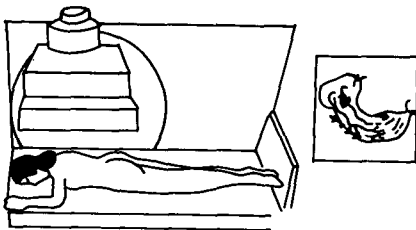
1. Routine 검사의 중요성

최근 이중조영법을 중심으로 한 위 X선 촬영법은 현저히 진보되었고 미세병변의 질적진단이 좀더 명확히 행해지고 있다. 그러나 위의 X선 검사법은 천차만별로 행해지고 검사자의 경험, 수기, 열의에서 그 결과는 큰 차를 보이고 있다. 가장 중요한 것은 병변을 찾아내기 위해 초기의 routine검사법을 어떠한 순서와 어떠한 조합으로 실시하는데 있다. 초기의 X선 검사에 있어 가장 중요한 것은 용기성인지, 함요성인지, 그리고 위내의 병변을 빠뜨리지 않고 묘출하는데 있다. 이를 위해서는 Ba를 마시는 방법, X선 촬영순서, 촬영체위를 생각하지 않으면 안되며 특히 시야밖으로 되기쉬운 전벽과 분문부 직하의 병변을 잘 관찰해야 한다.

위 X선 검사는 기계를 잘 조작하기 전에 환자에 대해서 애정으로 시작하지 않으면 안되며 기준 순서대로 촬영을 해야만 동영상 순서대로 되어 빠뜨림이 없이 병변을 관찰할 수 있다.

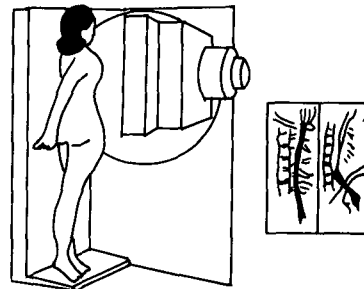
2. Routine 검사의 순서

1) 복와위 점막상(P-A Position)



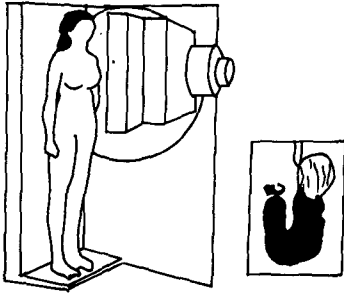
- 전정부에서 체중부에 걸친 전벽의 점막편이 관찰되어야 한다.

2) 식도(Erect LPO Position)



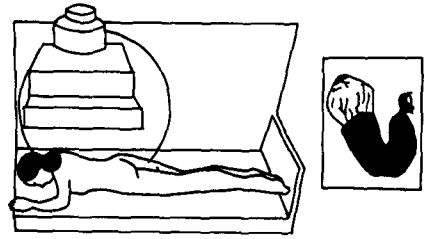
- 식도가 넓게 이중조영되어야 한다.
- 흉추가 중복되지 않아야 한다.

3) 입위 정면충만상(Erect A-P Position)



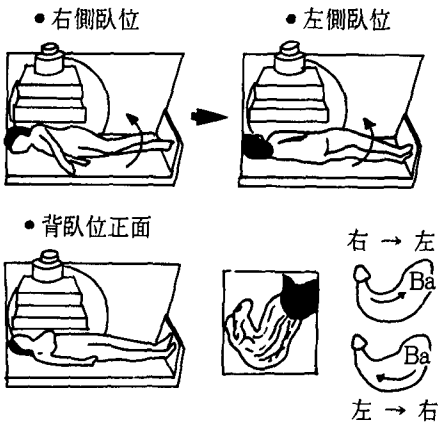
- 위각이 충분히 넓게 나타나야 한다.
- 주변부가 명확히 묘출될 수 있는 농도여야 한다.
- 위체하부에서 유문부까지 충분히 충만되어야 한다.
- 조영제량이 적절하여야 한다.

4) 복와위 정면충만상(P-A Position)



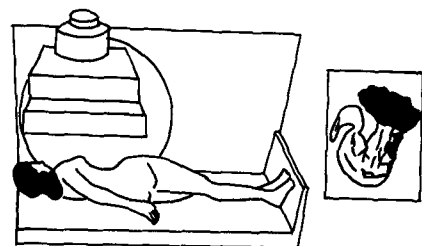
- 소만이 가장 넓게 보이는 위치까지 충만되어야 한다.
- 적절한 농도에서 주변부가 묘출되어야 한다.

5) 배와위 정면이중조영상(A-P Position)



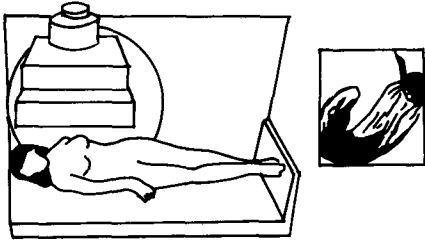
- 위체중부에서 전정부에 걸쳐 넓게 묘출되어야 함.
- 위각이 넓게 묘출되어야 한다.

6) 배와위 제1사위 이중조영상 (Left Posterior Oblique Position)



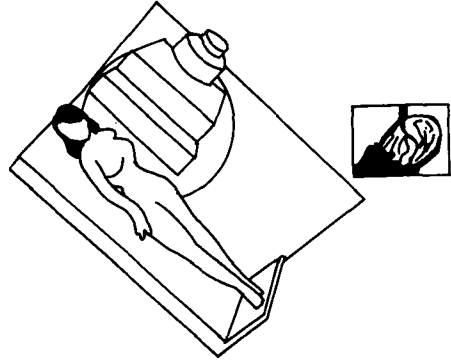
- 위체 중부에서 위체 하부 및 전정부에서 유문전정부까지 묘출되어야 한다.

7) 배와위 제2사위 이중조영상
(Right Posterior Oblique Position)



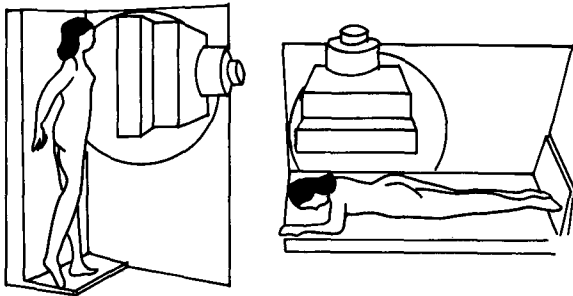
- 분문부에서 체 중부까지 잘 묘출된다.
- 위체상부 중심으로 묘출되어야 한다.

8) 반입위 제2사위 이중조영상
(Schazki's Position)



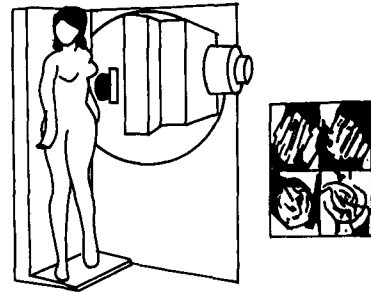
- 분문부가 명확히 식별되어야 한다.
- 위체 상부가 나타날 수 있게 넓게 나타나야 한다.

9) Spot상



- 전정부, 십이지장구부, 위체부, 분문부의 미세 병변의 이중조영상이 관찰되어야 한다.

10) 압박상



- 위체부, 위각, 전정부, 십이지장 구부의 요철형 병변을 관찰되어야 한다.
- 병변이 있는 장소는 경도, 중등도, 강도 등의 압박을 한다.
- 용기성 병변이 있는 장소는 압박방향을 바꿔 촬영한다.