

자기공명단층촬영장치를 이용한 신경조영영상의 기초연구

문치용*, 이수열[§], 임태환*†

*아산생명과학연구소 NMR 연구실, [§]건국대학교 의공학과, †울산대학교 의과대학 진단방사선과학교실

The Feasibility Study of 3-D Magnetic Resonance Neurograms

C.W. Mun*, S.Y. Lee[§], T.H. Lim*†

*NMR Laboratory, Asan Institute for Life Sciences

[§]Dept. of Biomed. Eng., College of Med., KonKuk Univ.

†Dept. of Diagnostic Radiology, Asan Medical Center, Univ. of Ulsan

ABSTRACT

We have investigated the feasibility study, especially for optimal TR, to obtain 3-D MR neurographic imaging (neurograms or nervography) which shows the distribution of peripheral nerve fibers at the human forearm using 4.7 T magnet. To perform a successful formation of MR neurographic imaging, nerve signal should be separated from the other signal comes from surrounding muscle or fat, because nerves are usually embeded in muscle or fat. Generally, it is well known that nerve has shorter T1 value than that of muscle. Thus, repetition time was optimized to maximize the signal intensity difference between the muscle and nerve. We have also used spin-echo(SE) sequence with long echo time(60~90 msec) to enhance the different signal intensity between muscles and peripheral nerves base on the fact that muscle tissue has longer T2 relaxation time than that of nerve.

1 서론

최근 신경 조영제로 신경 영상신호를 강조하여 신경조직에서의 축삭형질 유체(axoplasmic flow)를 이용한 물질의 전달에 관한 연구가 발표되면서 MR 신경조직영상(신경조영영상)에 관심이 쏠리기 시작하였다^{1,2}. 하지만 이 방법은 조영제를 사용함으로써 자기공명영상(magnetic

resonance, MRI)의 가장 큰 장점으로 알려진 비침습적(non-invasive) 특성과는 거리가 멀어지게 되었다. 1992년 Howe³ 등은 신경조직이 주위의 근육조직에 비해 스핀-스핀 이완시간(spin-spin relaxation time, 이하 T2)가 길고 확산계수(diffusion coefficient)가 비등방성인 특성을 이용하여 토끼 앞다리(前肢)에서의 신경조직 영상신호가 주위 근육조직보다 강조된 자기공명(MR) 영상을 얻었다. 이는 조영제 없이도 인체에서 신경조직만 강조된 MR 신경조직영상(신경조영영상)을 얻을 수가 있음을 의미한다. 여기에 신경조직과 근육조직의 스핀-격자 이완시간 (spin-lattice relaxation time, 이하 T1)값이 다른 점을 추가하여 신경조영술의 영상변수인 파형반복시간 (pulse repetition time, TR)을 최적화 하고자 한다.

혈관조영술(angiography) ⁶과 마찬가지로 신경조영 영상을 얻기 위해서는 지방이나 근육조직과 같은 신경조직 주위의 다른 조직과의 신호차가 최대가 되기 위한 영상조건(imaging parameter)을 찾는 것이 우선과제이다. 혈관조영술에서는 혈류에 의한 위상 또는 신호강도의 변화를 이용하여 주변조직과의 신호차이를 극대화 할 수 있지만 신경조직은 이러한 영향을 고려할 수 없기 때문에 영상변수(imaging parameter)인 T1, T2, 확산계수 등을 이용하여야 한다

Howe 등은 토끼 생체 다리에서 신경과 근육조직의 T2 값이 각각 53, 26 msec로 차이가 나는 점을 이용하여 스핀

반향(spin echo, 이하 SE)기법에서 긴 반향시간 (echo time, 이하 TE)으로 신경 영상신호를 강조하였다. 즉 영상변수 TE를 길게하면 상대적으로 T2가 짧은 근육의 신호가 신경 조직의 신호보다 작게되므로 신경의 신호를 주위근육신호보다 강조된 영상을 얻을 수가 있다. 여기에 신경조직이 근육에서보다 T1이 긴 특성을 이용하여 더욱 신경의 신호를 강조할 수 있다. 즉 영상매개변수인 반복시간을 조절하면 두 신호의 강도 차이를 극대화 할 수 있다.

위의 방법들의 조합으로 잘 얻어진 신경영상을 3차원 영상기법과 표시기술(display technique)에 결합시키면 3-D 혈관조영영상처럼 임의의 각도에서 신경조직의 관찰이 가능한 3차원 신경조직영상을 신경조영제 없이도 비침습적으로 얻을 것이다.

II 방법

MR 파형의 적정 TR 은 T1 값이 알려진 인접한 두 물체 간에 신호강도(signal intensity) 차가 최대가 되도록 계산에 의해 구할 수 있다. 문자의 아래첨자 m과 n을 근육과 신경을 각각 뜻한다고 하고 근육과 신경의 두 T1이완 시간을 T1_m과 T1_n으로 표시하면 파형반복시간 TR 동안의 T1이완과정은 다음과 같은 식으로 표시된다

$$S_m(TR) = \rho_m [1 - \text{EXP}(-TR/T1_m)] \quad (1)$$

$$S_n(TR) = \rho_n [1 - \text{EXP}(-TR/T1_n)] \quad (2)$$

여기서 S_m 과 S_n는 시간에 증속된 신호강도이고 ρ_m과 ρ_n는 T2 이완 영향이 포함된 스핀 밀도함수이다. 신호강도 S_m 과 S_n의 차가 최대가되는 적정 반복시간, TR_{opt}는 두 신호차를 TR에대해 미분한 값이 0이 되게하는 TR 값으로 계산할 수 있다. 이때의 TR_{opt}값은

$$TR_{opt} = (T1_n T1_m) \ln(\rho_n T1_m / \rho_m T1_n) / (T1_m - T1_n) \quad (3)$$

이다. T1 만에 의한 TR_{opt}를 간단히 구하기위해서는 ρ_n=ρ_m로 한다. 예를 들어 2.0 T에서의 T1_m과 T1_n 값을 1023과 560 msec로 대입했을 때 적정 반복시간은 약 746 msec 가된다. 적정 TE값도 T2_m, T2_n 값을 알면 위와 같은 방법으로 구할 수가 있다.

그림1에 신경과 근육조직의 T1을 560과 1023 msec로 두었을 때^{3,4}의 T1이완과정을 식 (1), (2)로 계산하여 나타

내었고 이 에의한 두 신호의 차이를 Difference 토표시하였다. 이 그림에서 TR을 약 750msec로 했을 때 신호차는 최대가 되어 앞에서 계산한 결과와 같음을 알 수 있다.

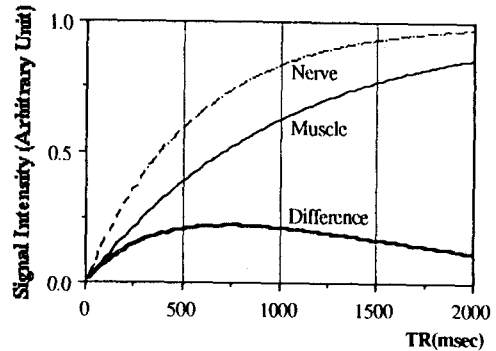


Fig. 1. T1-relaxation process of nerve and muscle at 2.0 T. Thick solid line shows the signal intensity difference between muscle and nerve.

MR 영상은 아산생명과학연구소에 설치되어 있는 4.7 T/30cm 초전도 자기공명 단층촬영/분광 장치(MRI/S system : 스위스, Bruker 사 제품)를 이용하여 건강한 남자의 오른 팔(前腕)에서 얻었다. 사용된 경사자계(gradient coil)의 구경은 260 mm, 경사자계의 세기는 2.4 Gauss/cm 였고, 고주파 coil은 원통형으로 내경이 150 mm 였다. MR 파형은 스핀반향 (spin-echo: SE)기법을 사용하였는데 반복시간(repetition time: TR)은 약 750 msec, 반향시간(echo-time: TE)은 60-100 msec로 길게하였다.

먼저 고속으로 얻은 transaxial 단면에서 얻고자하는 단면의 각도를 coronal-sagittal(C/S) 방향으로 정한 다음 다단면 (multislice) SE 기법(TR/TE = 750/90 msec)으로 연속된 여러 단면의 영상을 얻는다. 이렇게해서 얻어진 연속된 여러 단면을 쌓아 3차원의 신경조직영상이 만들어진다. 실험에서 얻는 영상의 한 단면 두께는 3-4 mm, FOV는 15 cm로 하여 한번에 6-9 장의 단면영상을 얻었다.

III 결론 및 토의

신경조영 영상의 최적 TR을 주위 근육조직과 신호차가 최대가 되도록 구하였다. 신경조직의 주위에는 근육뿐만 아니라 짧은 T1과 긴 T2값에 의한 강한 신호를 나타내는 지방조직이 있어 신경조직의 신호가 뚜렷하지 못하므로 지방조직의 영상신호를 억제할 필요가 있다. 이를 위해 1-3.3-1의 이항계수를 갖는 고주파파형(binomial rf pulse)을

이용한 CHESS기법을 사용할 수 있다. 그러나 이 방법은 영상영역이 지방과 수분의 chemical shift 범위보다 균일한 자장지역으로 제한된다. 실험에 사용된 주자석은 구경이 작아 지방신호의 억제에 영상 중심부의 극히 작은 부분으로 제한이 되었다. 지방신호를 억제하는 다른 방법으로 비균일한 자장에 강한 STIR(short tau inversion recovery)기법이 있다. 이 방법은 신경조직의 T1이 근육조직의 T1보다 짧기 때문에 신경조직의 신호강도가 근육조직보다 감소효과가 큰 단점이 있으나 지방신호의 억제 가능한 영상영역이 CHESS 방법보다 넓다.

혈관조영술에서 처럼 3차원 신경영상을 표시(display)장치에 나타낼 때 3차원 정보중에서 보고자하는 방향의 영상신호를 더하는 방법과 최대 화소신호(maximum pixel intensity, MPI)를 선택하여 표시하고자하는 영상 화소의 영상신호 값으로 하는 방법이 있는데 뒤의 MPI 방법이 보다 선명한 신경영상을 얻을 수 있는 것으로 알려져 있다.

본 연구에서 사용된 MR 파형은 비교적 TE가 60-100 msec로 길고, TR은 700-1000 msec로 짧기 때문에 신호대 잡음비(signal-to-noise ratio, SNR)가 낮고 신호강도 차이도 아작은 임상에 적용하기에 부적합한 점이 많다. 하지만 보다 나은 지방신호억제기법을 접목시키고 SNR을 향상시키는 등의 노력으로 앞으로는 많은 진전이 있으리라 생각된다.

참고문헌

1. P. Ghosh, X. Zhou, W. Lin, A. S. Feng, E. Groman, and P. C. Lauterbur, "Neuronal Tracing with Magnetic Labels," in Book of Abstracts, SMRM, 10th Annual Meeting, p. 1042, 1991.
2. A.G. Filler, H.R. Winn, F.A. Howe, J.R. Griffiths, B.A. Bell, and T.W. Deacon, "Axonal Transport of Superparamagnetic Metal Oxide Particles: Potential for Magnetic Resonance Assessments of Axoplasmic Flow in Clinical Neuroscience," in Book of Abstracts, SMRM, 10th Annual Meeting, p.985, 1991.
3. F.A. Howe, Filler A.G., B.A. Bell, and J.R. Griffiths, *Magn. Reson. Med.* 28, 328, 1992.
4. P. Mansfield, P.G. Morris, "NMR Imaging in Biomedicine", Academic Press, New York, London, 1982.
5. R.R. Edelman, J.R. Hesslink, "Clinical Magnetic Resonance Imaging", W.B. Saunders Company, 1992.
6. Cho, Z.H., Mun, C.W., *Magn. Reson. Med.* 20, 134, 1991.